- Copyright - Il Pensiero Scientifico Editore downloaded by IP 216.73.217.6 Fri, 11 Jul 2025, 09:18:18

Un caso di pseudoaneurisma della parete laterale del ventricolo sinistro. Diagnosi e trattamento chirurgico

Temistocle Ragni, Uberto Da Col, Gino Di Manici, Isidoro Di Bella, Davide Di Lazzaro, Francesco Grasselli, Enrico Ramoni

Divisione di Cardiochirurgia, Ospedale R. Silvestrini, Perugia

Key words:
Myocardial infarction; Pseudoaneurysm.

The development of a pseudoaneurysm after myocardial infarction is a rare complication. Furthermore clinical and instrumental diagnosis is often difficult.

We report the case of a 73-year-old female patient who presented with clinical signs of mild cardiac failure but with no previous cardiac events and no clinical or electrocardiographic evidence of myocardial necrosis. The echocardiogram was suggestive of a left ventricular pseudoaneurysm. To assess the anatomical pattern computed tomography, angioscintigraphy and magnetic resonance were necessary. The difficult diagnosis and the surgical treatment are discussed.

(Ital Heart J Suppl 2003; 4 (4): 340-343)

© 2003 CEPI Srl

Ricevuto il 18 febbraio 2003; accettato il 27 marzo 2003.

Per la corrispondenza:

Dr. Isidoro Di Bella

Divisione di Cardiochirurgia Ospedale R. Silvestrini Località S. Andrea delle Fratte 06156 Perugia

Introduzione

La rottura della parete ventricolare è un evento che complica fino al 4% degli infarti miocardici[1] con esito fatale. In un esiguo numero di pazienti la presenza di aderenze pericardiche consente la formazione di una cavità connessa con il ventricolo sinistro definita pseudoaneurisma ventricolare. Quest'ultima entità anatomica presenta un elevato rischio di rottura precoce e tardiva[2], da cui la necessità di una rapida diagnosi e di un trattamento chirurgico precoce.

Descriviamo il caso di una paziente in cui l'assenza di precedenti cardiologici specifici ed il quadro clinico ambiguo hanno reso complesso l'iter diagnostico fino al trattamento chirurgico risolutivo.

Caso clinico

Una donna di 73 anni con anamnesi remota positiva per ipertensione arteriosa e diabete mellito di tipo 2 ben controllati, ma senza altri precedenti cardiologici, si ricoverava per la comparsa da circa 2 settimane di tosse, modesti edemi declivi, dispnea da sforzo e dolore alla base dell'emitorace sinistro. Riferiva altresì un episodio sincopale occorso 3 settimane prima del ricovero in corso di sindrome influenzale. L'elettrocardiogramma all'ingresso non mostrava alterazioni significative per ischemia o necrosi miocardica (Fig. 1). La radiografia del torace confermava il sospetto clinico di versamento pleurico basale sinistro che, alla toracentesi, si rivelava di natura emorragica. Un ecocardiogramma transtoracico poneva il sospetto di una sacca localizzata sulla parete laterale del ventricolo sinistro e con esso comunicante. Un esame transesofageo invece escludeva tale quadro, descrivendo solo la presenza di modesto versamento pericardico. La ricerca di cellule neoplastiche nel liquido pleurico risultava negativa e così pure l'intradermoreazione di Mantoux e la ricerca di micobatteri. Si segnalava inoltre un modesto aumento della velocità di eritrosedimentazione (52 mm/ora) e dell'antigene CA-125 (222 U/ml) in assenza di incremento di altri marcatori neoplastici.

Contemporaneamente a queste ultime indagini, nel sospetto di una patologia neoplastica, veniva eseguita una prima tomografia computerizzata toracica che non evidenziava nulla di patologico a livello mediastinico e toracico, mentre un secondo esame esteso all'addome segnalava una raccolta saccata a contenuto ematico in sede pericardica lungo la parete laterale del ventricolo sinistro ed apparentemente con esso comunicante (Fig. 2). Tale reperto veniva confermato dalla risonanza magnetica (Fig. 3) e dall'angioscintigrafia con tecnezio (Fig. 4).

Sulla base di tali reperti veniva richiesta coronaroventricolografia prima di procedere al trattamento chirurgico. Questa, oltre a

- Copyright - Il Pensiero Scientifico Editore downloaded by IP 216.73.217.6 Fri, 11 Jul 2025, 09:18:18

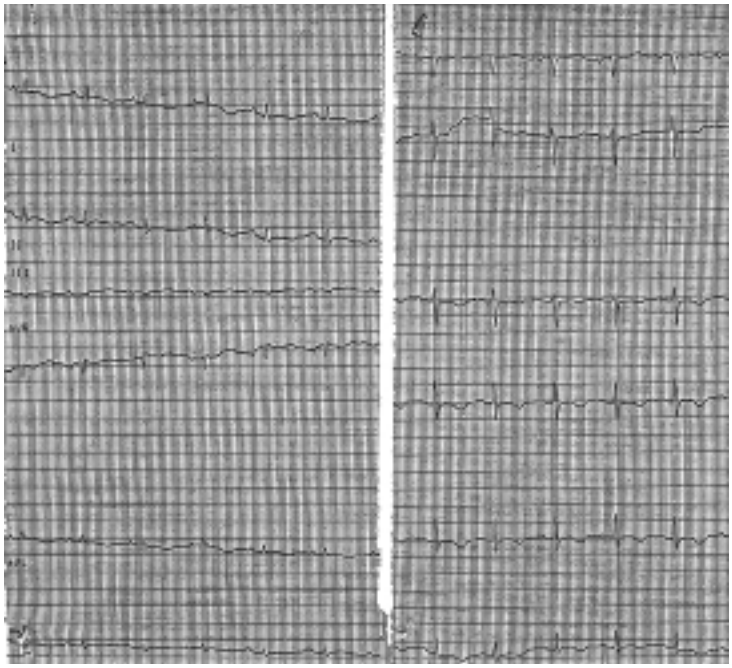

Figura 1. *Elettrocardiogramma all'ingresso.*

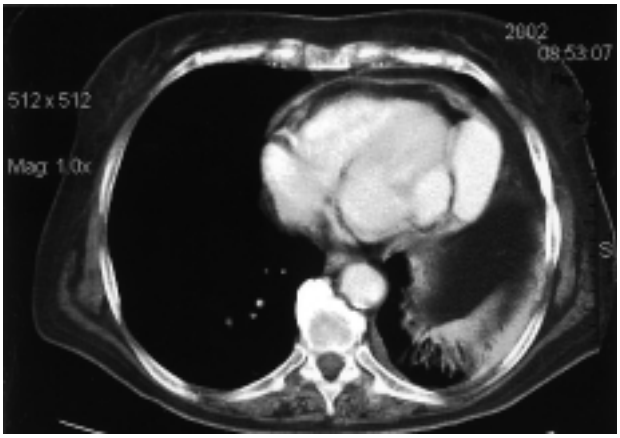

Figura 2. *Tomografia computerizzata che mostra la sacca pseudoaneurismatica sulla parete laterale del ventricolo sinistro a contenuto ematico.*

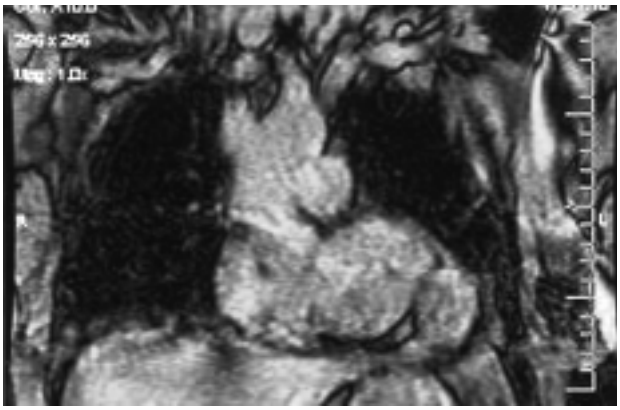

Figura 3. *Risonanza magnetica che mostra la sacca pseudoaneurismatica sulla parete laterale del ventricolo sinistro.*

confermare il quadro, evidenziava una malattia coronarica bivasale con stenosi critiche della discendente anteriore prossimale e media e con lesioni subocclusive dell'arteria circonflessa e del ramo marginale. La paziente veniva quindi sottoposta ad intervento. Dopo avere esposto, a scopo precauzionale, l'arteria e la vena femorale di destra si eseguiva sternotomia mediana e si iniziava la lisi delle aderenze pericardiche anteriori. Venivano cannulate l'aorta e l'atrio destro, si posizionava un aspiratore endoventricolare attraverso la vena polmonare superiore destra e si procedeva, in circolazione extracorporea, alla lisi delle residue e tenaci aderenze pericardiche fino ad evidenziare la sacca pseudoaneurismatica. Clampata l'aorta ed infusa la cardioplegia, si apriva lo pseudoaneurisma che appariva di ampie dimensioni (12 $\times$ 6 cm), a pareti lisce, privo di trombi e connesso alla cavità ventricolare tramite una breccia di circa 3 $\times$ 2.5 cm a bordi fibrotici (Fig. 5). Si procedeva alla sua chiusura tramite cinque punti staccati in Prolene 3/0 (Ethicon, Johnson e Johnson International, Bruxelles, Belgio) ad U su strisce di "Teflon felt" (Bard Inc., Impra Inc., Tempe, AZ, USA). Veniva inoltre confezionato un bypass aortocoronarico con vena safena sulla discendente anteriore al tratto medio. Il decorso postoperatorio risultava privo di complicanze e la paziente veniva dimessa in decima giornata postoperatoria in buone condizioni generali e di compenso cardiaco.

Discussione

Gli pseudoaneurismi del ventricolo sinistro sono una complicanza grave dell'infarto miocardico per l'e-

- Copyright - Il Pensiero Scientifico Editore downloaded by IP 216.73.217.6 Fri, 11 Jul 2025, 09:18:18

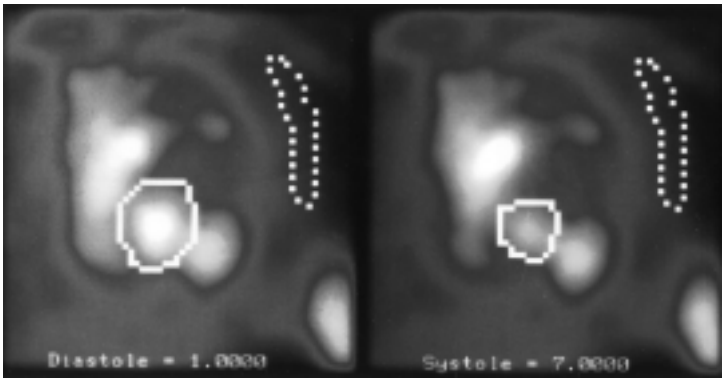

Figura 4. *Angioscintigrafia che mostra la classica immagine a clessidra in sistole e diastole.*

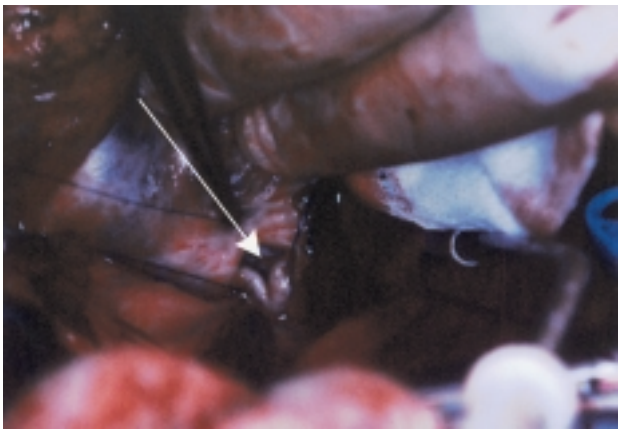

Figura 5. *Immagine intraoperatoria che mostra la cavità pseudoaneurismatica aperta ed a pareti lisce; la* freccia *indica la rottura della parete laterale del ventricolo sinistro a bordi fibrotici che immette nella neocavità.*

levato rischio di rottura precoce e tardiva[2,3]. Di per sé tale patologia, seppure rara, è ampiamente descritta nelle sue caratteristiche cliniche e strumentali; tuttavia il caso in questione ci sembra interessante perché le modalità di presentazione erano fuorvianti e l'iter diagnostico conseguentemente complesso.

In effetti il quadro all'ingresso risultava falsato dall'assenza di precedenti specifici o di altri segni clinici ascrivibili ad infarto miocardico. A questo deve aggiungersi in particolare l'assenza di segni elettrocardiografici di necrosi. La discordanza dei dati ottenuti con ecocardiogramma transtoracico e transesofageo riflette la complessità, con tale metodica, della diagnosi differenziale tra pseudoaneurisma, aneurisma ventricolare e versamento pericardico[4,5]. Ciò di fatto si è riflesso nella disparità dei due referti ecografici, uno dei quali ha interpretato lo pseudoaneurisma quale versamento pericardico.

Questo insieme di fattori, associato al reperto di versamento pleurico emorragico, innalzamento degli indici di flogosi ed elevazione dell'antigene CA-125, ha fuorviato la diagnosi, con il rischio di misconoscere e non trattare una lesione ad alta potenzialità di rottura. In effetti l'orientamento diagnostico si era rivolto, in quella fase, alla ricerca di una lesione neoplastica anche se persisteva il sospetto di uno pseudoaneurisma. In questo senso si spiega la scelta di procedere in prima istanza con due tomografie computerizzate del torace e dell'addome, esami più rapidamente eseguibili per motivi logistici. Tuttavia, anche in questo caso, i due referti contrastanti hanno complicato ulteriormente l'iter diagnostico. La disparità di valutazioni ci ha indotto quindi all'esecuzione della risonanza magnetica e dell'angioscintigrafia che si sono dimostrate di estrema sensibilità. La prima, come riportato in letteratura, ha consentito un'accurata valutazione della sede e dei rapporti topografici dello pseudoaneurisma[6]. Probabilmente l'esecuzione di tale indagine in prima istanza al posto della tomografia computerizzata ci avrebbe condotto ad una diagnosi più rapida. Anche l'angioscintigrafia si è dimostrata dirimente; infatti, pur non fornendo indicazioni circa le caratteristiche parietali della sacca, ha evidenziato una classica immagine a clessidra con stretto orificio di connessione tra ventricolo e camera paracardiaca[7]. Questo in contrasto con quanto riportato in letteratura circa la scarsa utilità di tale metodica per una diagnosi differenziale[8]. La ventricolografia, pur essendo l'esame più sensibile[9] in quanto procedura invasiva, è stata eseguita solo in sede di coronarografia una volta confermata la diagnosi e programmato l'intervento. Il complesso iter diagnostico ha lievemente dilazionato il trattamento chirurgico, con potenziale aumento del rischio di rottura dello pseudoaneurisma ma, nel contempo, ha consentito una correzione chirurgica tecnicamente favorevole in quanto si è intervenuto su tessuti maggiormente stabilizzati.

In conclusione, in base a questa esperienza, si intende sottolineare, in accordo con altri autori[10], come a volte il quadro clinico di questi pazienti possa essere fuorviante. Tuttavia l'elevato rischio connesso a tale complicanza infartuale, impone al chirurgo un iter diagnostico che, quando necessario, sfrutti tutte le possibili indagini strumentali per giungere ad un rapido inquadramento e ad una correzione chirurgica il più precoce possibile. A tale proposito si sottolinea la riscontrata utilità dell'angioscintigrafia nella diagnosi differenziale.

- Copyright - Il Pensiero Scientifico Editore downloaded by IP 216.73.217.6 Fri, 11 Jul 2025, 09:18:18

Riassunto

Lo sviluppo di uno pseudoaneurisma del ventricolo sinistro dopo infarto miocardico è una complicanza rara. Inoltre la diagnosi clinico-strumentale non di rado risulta difficile.

Descriviamo il caso di una paziente di 73 anni presentatasi con modesti segni di scompenso cardiaco ma senza pregressi eventi cardiologici e senza evidenza clinica ed elettrocardiografica di necrosi miocardica. L'ecocardiogramma non ha confermato la diagnosi di pseudoaneurisma del ventricolo sinistro. Per definire il quadro anatomico sono stati necessari la tomografia computerizzata, l'angioscintigrafia e la risonanza magnetica. Discutiamo il complesso iter diagnostico ed il trattamento chirurgico.

Parole chiave: Infarto miocardico; Pseudoaneurisma.

Bibliografia

1. Pollak H, Nobis H, Miezoch J. Frequency of left ventricular free wall rupture complicating acute myocardial infarction since the advent of thrombolysis. Am J Cardiol 1994; 74: 184-6.
2. Gueron M, Wanderman MD, Hirsch M, Borman J. Pseudoaneurysm of the left ventricle after myocardial infarction. A curable form of myocardial rupture. J Thorac Cardiovasc Surg 1975; 69: 736-42.
3. Vlodaver Z, Coe JI, Edwards JE. True and false left ventricular aneurysms: propensity for the latter to rupture. Circulation 1975; 51: 567-72.
4. Gatewood RP Jr, Nanda NC. Differentiation of left ventricular pseudoaneurysm from true aneurysm with two-dimensional echocardiography. Am J Cardiol 1980; 46: 869-78.
5. Esakof DD, Vannan MA, Pandian NG, Cao QL, Schwartz SL, Bojar RM. Visualization of left ventricular pseudoaneurysm with panoramic transesophageal echocardiography. J Am Soc Echocardiogr 1994; 7: 174-8.
6. Hsu YH, Chiu IS, Chien CT. Left ventricular pseudoaneurysm diagnosed by magnetic resonance imaging in a 9-year-old boy. Pediatr Cardiol 1993; 14: 187-90.
7. Alter BR, Lewis ME, Vargas A, Rosenthal SP, Chandarlapaty SK. Noninvasive diagnosis of left ventricular pseudoaneurysm by radioangiography and echography. Am Heart J 1981; 101: 236-7.
8. Brown SL, Gropler RJ, Harris KM. Distinguishing left ventricular aneurysm from pseudoaneurysm. A review of the literature. Chest 1997; 111: 1403-9.
9. Frances C, Romero A, Grady D. Left ventricular pseudoaneurysm. J Am Coll Cardiol 1998; 32: 557-61.
10. Rogers JH, De Oliveira NC, Damiano RJ Jr, Rogers JG. Left ventricular apical pseudoaneurysm: echocardiographic and intraoperative findings. Circulation 2002; 105: E51-E52.